

# Der Fisteladapter zur Versorgung von intestinalen Fisteln am Offenen Abdomen \*

Von Dr. Olof Jannasch, Prof. Dr. Hans Lippert und PD Dr. Jörg Tautenhahn

## Einleitung

Der Begriff Offenes Abdomen beschreibt die Nichtvereinigung der Bauchdecken. Diese kann oberflächlich auf die Haut, das subkutane Fettgewebe sowie die Muskulatur begrenzt sein. Meist bedeutet es jedoch, dass alle Schichten der Bauchwand, inklusive der Faszie, eröffnet sind. Das Offene Abdomen kann einerseits Folge einer Verletzung (z. B. Stichwunde) oder Operation (z. B. Platzbauch nach Peritonitis) sein. Andererseits stellt das Offene Abdomen eine Behandlungsoption bei schweren Erkrankungen der Bauchhöhle dar (beispielsweise beim abdominalen Kompartmentsyndrom). Das Offene Abdomen geht mit einer hohen Morbidität und Mortalität einher.<sup>1</sup> Um die Behandlung zu erleichtern und die Rate an Komplikationen zu senken, wird häufig ein temporärer Bauchdeckenverschluss verwendet. Dies können beispielsweise Folienverbände, eingenähte synthetische Netze oder ein alleiniger Hautverschluss sein. Eine der am häufigsten verwendeten und von uns bevorzugten Methoden ist die Vakuum- oder Unterdrucktherapie.

Eine gefürchtete Komplikation des Offenen Abdomens ist die Ausbildung einer intestinalen

Fistel (Synonyme: Darmfistel, enterokutane oder enteroatmosphärische Fistel). Die Rate liegt zwischen 4 bis 41 Prozent.<sup>2</sup> Die Sterberate erhöht sich durch das Auftreten einer Darmfistel beim Offenen Abdomen auf 30 bis 60 Prozent.<sup>3</sup> Darmfisteln am Offenen Abdomen haben nur eine geringe Wahrscheinlichkeit spontan abzuheilen (6 bis 37 Prozent). Da es sich in der überwiegenden Zahl der Fälle um Dünndarmfisteln handelt, liegt der Flüssigkeitsverlust oft bei mehr als 1000 ml pro Tag. Schwere Entgleisungen des Elektrolyt- und Flüssigkeitshaushaltes können bis zum Nieren- und Kreislaufversagen führen. Durch die verkürzte Resorptionsstrecke des Darmes ist oft eine Zusatzernährung notwendig, um den täglichen Kalorienbedarf zu decken.

In den meisten Fällen wird daher ein zügiger Verschluss der Bauchwand und der Darmfisteln angestrebt.<sup>4</sup> In vielen Fällen ist dieses Vorgehen jedoch nicht möglich oder nicht erfolgreich. Durch eine langwierige Behandlung des Offenen Abdomens können verschiedene zusätzliche Komplikationen auftreten. Erhebliche Probleme bei der Versorgung der offenen Bauchwunde treten auf, wenn das Darmpaket mit der Bauchwand verklebt bzw. verwachsen ist. Dieser Zustand wird als „Frozes Abdomen“ bezeichnet.

## Entwicklung des Fisteladapters

Die Ableitung des Sekretes bzw. Stuhles von Darmfisteln beim Offenen Abdomen ist mit herkömmlichen Stomaversorgungen sehr schwierig. Es wird daher meist eine individuell an die Situation angepasste Versorgung durchgeführt. Diese ist zeit-, material- und arbeitsaufwendig. Verschiedene Vorgehensweisen mittels Ableitungs-

\* Dr. Olof Jannasch ist Facharzt für Chirurgie und Leiter der chirurgischen Wundambulanz an der Klinik für Allgemein-, Viszeral- und Gefäßchirurgie des Universitätsklinikums Magdeburg. Prof. Dr. Hans Lippert ist Klinikdirektor der Klinik für Allgemein-, Viszeral- und Gefäßchirurgie des Universitätsklinikums Magdeburg. PD Dr. Jörg Tautenhahn ist Chefarzt der Klinik für Gefäßchirurgie des Klinikums Magdeburg.

1 van Hensbroek et al. (2009); Kritayakirana et al. (2010); Jannasch et al. (2010).

2 Sheck et al. (1998); Nieuwenhuijs et al. (2003); Fischer et al. (2009).

3 Kritayakirana et al. (2010); Schein/Decker (1991).

4 Tremblay et al. (2001); Marinis et al. (2009); Ramsay/Mejia (2010).



Abb. 1: Verschiedene Varianten des Fisteladapters

systemen, Klebe- und Nahttechniken sowie Defektdeckungen sind beschrieben. Einfache und verlässliche Behandlungsoptionen fehlen jedoch weiterhin.<sup>5</sup>

Auch bei Verwendung der von uns bevorzugten Vakuumtherapie treten bei Vorliegen von Darmfisteln technische Probleme auf. Dies hängt einerseits mit dem direkten Sog an der Fistel, andererseits mit dem Verstopfen des Schwammes durch das stuhlige Sekret zusammen. Komplikationen wie Vergrößerung der Fistel, eine insuffiziente Saugung oder eine Infektion bzw. Reinfektion der Wunde sind beschrieben. In der Klinik für Allgemein-, Viszeral- und Gefäßchirurgie des Universitätsklinikums Magdeburg wurde daher ein Adapter entwickelt, der die Darmfistel vom Sog der sie umgebenden Vakuumtherapie isoliert. Während das Sekret der Wundfläche des Offenen Abdomens aktiv über den Schwamm abtransportiert wird, läuft das Sekret bzw. der Stuhl der Darmfistel gesondert über den Fisteladapter in ein zweiteiliges handelsübliches Stoma-Set.<sup>6</sup>

**Beschreibung des Fisteladapters**

Die ursprüngliche Version des Fisteladapters ist ein Zylinder von 3 cm Höhe mit einem Innendurchmesser von 1,5 cm. An der Basis befindet

sich ein Rand von 1,8 cm, am oberen Ende von 0,8 cm. Das Material ist ein flexibles thermoplastisches Elastomer. Die Höhe des Fisteladapters ist an den oft verwendeten 3 cm starken Polyurethanschwamm (PU-Schwamm) angepasst. Eine Kombination mit anderen Schwammdicken ist jedoch problemlos möglich. Durch den breiten unteren Rand wird der Fisteladapter durch den Unterdruck, der am PU-Schwamm anliegt, auf der Unterlage fixiert. Die flexible Beschaffenheit des Materials soll die mechanische Irritation der Viszera minimieren. Der obere etwas schmalere Rand sichert den guten Sitz des Fisteladapters im Schwamm und stellt die Kontaktfläche für das aufzuklebende Stoma-Set dar.

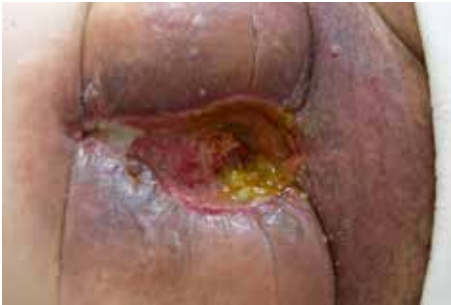Nach Abschluss der ersten Studie zur Anwendung des Fisteladapters<sup>7</sup> wurden weitere Versionen entwickelt. Für die Versorgung größerer oder multipler Fisteln stehen zwei 3 cm hohe Adapter mit einem Innendurchmesser von 3,0 cm bzw. 4,5 cm zur Verfügung. Die Behandlung tief sitzender Fisteln wird durch einen 6 cm hohen Fisteladapters mit einem Innendurchmesser von 1,5 cm ermöglicht (siehe Abbildung 1).

**Aufbringen des Verbandes mit dem Fisteladapter**

Nach Reinigung der Wundfläche und Pflege der umgebenden Haut werden die Größe der Fistel und ihr Abstand zum Wundrand bestimmt. Anschließend werden eine Silikonauflage und ein PU-Schwamm zurechtgeschnitten. In den PU-Schwamm wird an der ausgemessenen Position eine Öffnung eingebracht, die etwas kleiner als der Durchmesser des gewählten Fisteladapters sein sollte. Nach Einbringen des Fisteladapters in die vorgefertigte Öffnung des PU-Schwammes werden alle drei Komponenten auf die Wundfläche gelegt. Die Öffnung des Adapters muss sich mit der Öffnung in der Silikonauflage direkt

5 Ramsay/Mejia (2010); Girard/Sideman/Spain (2002); Evenson/Fischer (2006).  
 6 Jannasch/Lippert/Tautenhahn (2011).

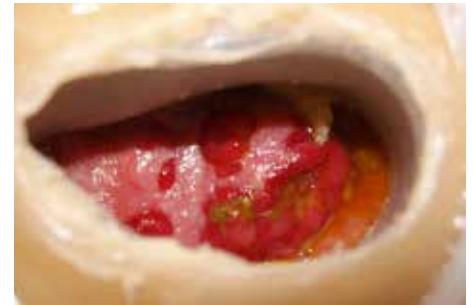
7 Jannasch/Lippert/Tautenhahn (2011).



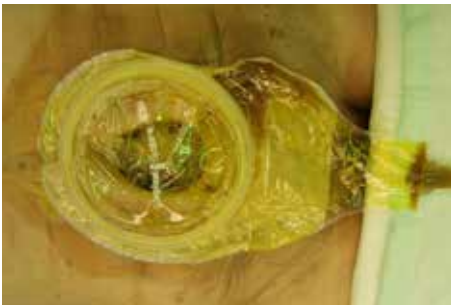**Abb. 2:** Multiple Dünndarmfisteln bei Frozen Abdomen und schwer geschädigter Haut



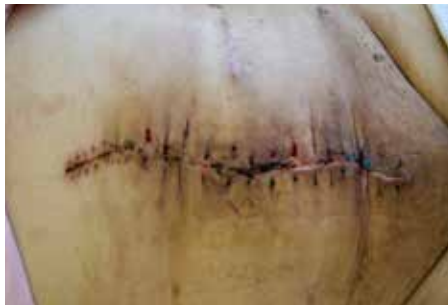**Abb. 3:** Vollständiger Verband mit Saugung und Stoma-Set



**Abb. 4:** Detailaufnahme der Wunde nach Versorgung mit dem Fisteladapter



**Abb. 5:** Stomaversorgung nach Abschluss der Vakuumtherapie



**Abb. 6:** Wunde nach abschließender Revisionsoperation fünf Monate später

über der Fistel befinden und diese komplett ausparieren. Der PU-Schwamm sollte keinen direkten Kontakt zum Darpaket haben.

Nach dem gewohnten Überkleben des PU-Schwammes mit einer Folie und dem Aufbringen des Sogkonnektor, wird die Folie über dem Fisteladapter ausgeschnitten. Der korrekte Sitz des Adapters über der Fistel sollte nochmals überprüft werden. Anschließend wird ein zweiteiliges Stomaset aufgeklebt und die Saugung aktiviert. Der Unterdruck sollte 50-125 mmHg betragen; eine intermittierende Saugung ist möglich. Der Unterdruck sichert den stabilen Sitz des Fisteladapters. Durch die Trennung vom Sog kann der Deckel des Stoma-Sets entfernt werden und die Entleerung des Stomabeutels ist möglich. Ziel der Behandlung ist die Verkleinerung der Wundfläche, bis eine herkömmliche Stomaversorgung möglich ist. Zu einem späteren Zeitpunkt können die Revision der Bauchdecke und der Fistel durchgeführt werden. Der Abstand zur Voroperation sollte nach Möglichkeit mindestens 6 Monate betragen (Abbildungen 2-6).

### Probleme und weitere Entwicklung

Nach der initialen Studie an zwölf Patienten zeigten sich mit dem Fisteladapter von 1,5 cm Innendurchmesser und 3 cm Höhe mehrere Probleme. Durch den Fisteladapter mit 3,0 cm und 4,5 cm Innendurchmesser konnte die Versorgung größerer Fisteln bzw. multipler eng nebeneinander liegender Fisteln gelöst werden. Auch Kolonfisteln mit festem Stuhl lassen sich so zufriedenstellend versorgen. Zu beachten ist, dass durch den größeren Durchmesser eine Verformung des Adapters in eine etwas ovalere Form möglich ist. Für das Problem tief liegender Fisteln wurde eine 6 cm hohe Variante entworfen. Hierbei werden meist mehrere PU-Schwämme um den Adapter gelegt, um eine sichere Fixierung auf dem Untergrund zu ermöglichen.

Probleme bestehen weiterhin bei Fisteln mit weniger als 0,5 cm Abstand vom Wundrand und bei Fisteln, die sehr schräg zur Wundfläche ausgerichtet sind bzw. die auf sehr unebenen Wundflächen liegen. Hierfür ist eine neue Variante in der Entwicklung.

Literatur

Evenson AR, Fischer JE (2006): „Current management of enterocutaneous fistula.“ In: *J Gastrointest Surg* 10(3), S. 455-464

Fischer PE, Fabian TC, Magnotti LJ et al. (2009): „A ten-year review of enterocutaneous fistulas after laparotomy for trauma.“ In: *J Trauma* 67(5), S. 924-928

Girard S, Sideman M, Spain D (2002): „A novel approach to the problem of intestinal fistulization arising in patients managed with open abdomen cavities.“ In: *Am J Surg* 184(2), S. 166-167

van Hensbroek PB, Wind J, Dijkgraaf MGW et al. (2009): „Temporary closure of the open abdomen: A systematic review on delayed primary fascial closure in patients with an open abdomen.“ In: *World J Surg* 33(2), S. 199-207

Kritayakirana K, Maggio PM, Brundage S et al. (2010): „Outcomes and complications of open abdomen technique for managing non-trauma patients.“ In: *J Emerg Trauma Shock* 3(2), S. 118-122

Jannasch O, Tautenhahn J, Lippert H, Meyer F (2011): „Temporärer Bauchdeckenverschluss und pathophysiologische Früh- und Spätfolgen der Behandlung eines offenen Abdomens.“ In: *Zentralbl Chir* 136(6), S. 575-584

Jannasch O, Lippert H, Tautenhahn J (2011): „Ein neuer Adapter zur Versorgung von enteroatmosphärischen Fisteln beim offenen Abdomen.“ In: *Zentralbl Chir* 136(6), S. 585-589

Marinis A, Gkiokas G, Anastasopoulos G et al. (2009): „Surgical techniques for the management of enteroatmospheric fistulae.“ In: *Surg Infect (Larchmt)* 10(1), S. 47-52

Nieuwenhuijs VB, Besselink MG, van Minnen LP et al. (2003): „Surgical Management of Acute Necrotizing Pancreatitis: a 13-Year Experience and a Systematic Review.“ In: *Scand J Gastroenterol Suppl.* (239), S. 111-116

Ramsay PT, Mejia VA (2010): „Management of enteroatmospheric fistulae in the open abdomen.“ In: *Am Surg* 76(6), S. 637-639

Schein MS, Decker GA (1991): „Postoperative external alimentary tract fistulas.“ In: *Am J Surg* 161(4), S. 435-438

Sherck J, Seiver A, Shatney C et al. (1998): „Covering the open abdomen: a better technique.“ In: *Am Surg* 64(9), S. 854-857

Tremblay LN, Feliciano DV, Schmidt J et al. (2001): „Skin only or silo closure in the critically ill patient with an open abdomen.“ In: *Am J Surg* 182(6), S. 670-675